

11 AYLIK TORSİONE OLMUŞ İNMEMİŞ TESTİSLİ BİR OLGU

Dr. Nimet YAVILIOĞLU (x)
Dr. Gözen GÜREL (xx)
Dr. Erbil ERGENEKON (xxx)
Dr. Şerafettin ERDOĞAN (xxxx)

GİRİŞ

Spermatik kordun torsionu, tamamen prepubertal çocuklarda, nadir görülen bir hastalıktır. Vasküler pediküle göre iki tipi vardır.,

1-Extravaginal torsion: Testis epididimis ve peritoneal kılıflar vertikal aks etrafında external inguinal ring üzerinde dönme gösterir.

2- İnvaginal torsion: Tunika Vaginalisin anormal suspansiyonundan ötürü epididimisle testisin dönmesidir.

Ayrıca testis ve epididimisin appendiksinin torsionu vardır. Testis ve epididimislerin üst polünde sapsız, faydası olmayan ilavelerinin torsionudur.

Testis torsionu prepubertal çocuklarda görülmesine rağmen 11 aylık çocukta inmemiş testiste görülmesi fevkaleda nadirdir. Bu nedenle biz bu olguyu yayınlamayı uygun gördük.

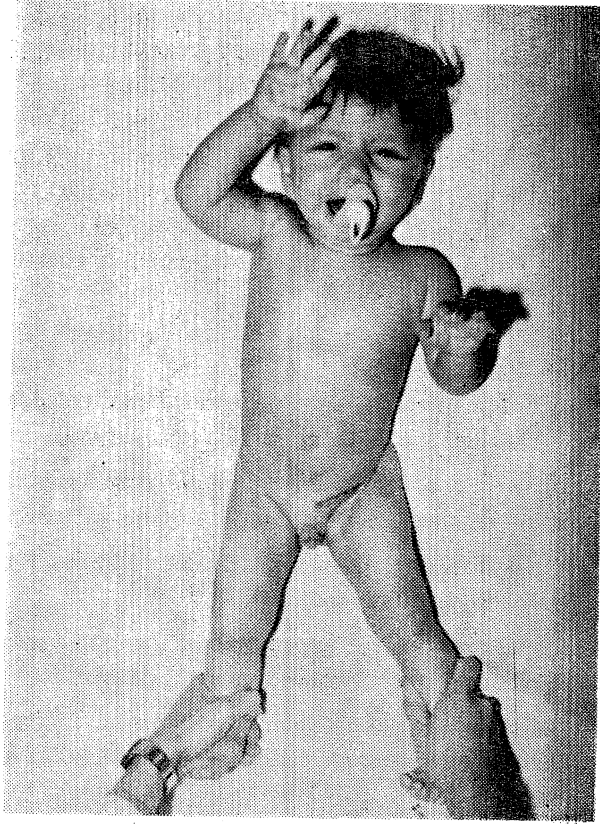
OLGU TAKTİMİ

11 aylık M.A., sol testisinin yerinde bulunmayışı, sol kasığında ağrılı şişlik şikayetiyle kliniğimize başvurmuştur. Hikayesinden testisinin doğuştan beri yerinde olmadığı, kasığındaki şişliğin 4 gün önce başladığı, şişliğin kızarık ve çok ağrılı olduğu, zaman zaman ateşinin yükseldiği, bize gelmeden önce Dr. a başvurduğu, ilaçlar kullandığı, fakat ağrı ve şişliğin gittikçe arttığı öğrenildi.

Fizik Muayenede., Ateş 37°C, Nabız, 136/dk, Hb., 11,5 gr., B.K., 19 000, sol testis scrotumda palpe edilemedi. Sol inguinal bölgeye ceviz cesametinde sert, çok hassas bir kitle saptandı.

(xx) Prof. Dr., Atatürk Üniversitesi Tıp Fak. Üroloji Kl. Öğretim Üyesi
x,xxx,xxxx Aynı Klinik Uzmanları

Acil olarak ameliyata alınan hastada, kitlenin testis olduğu ve saat yelkovanının tersi istikametinde dönmüş olduğu testis ve epididimis dokusunun gangrene olduğu görülerek orkiektomi yapıldı.

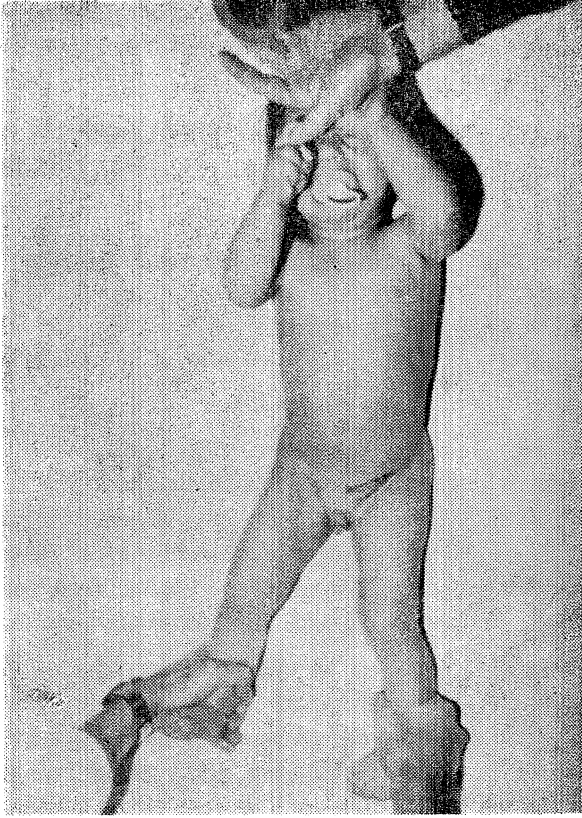


TARTIŞMA

Taradığımız ilmi kaynaklara göre 1 yaşın altında testis torsionu görülmüş olmasına rağmen, çok nadirdir. (1,2) Bizim olgumuz 11 aylık, inmemiş testisli ve intravaginal torsion şeklindeydi.

Torsione olmuş testis 4-6 saat içinde, % 1 lik 10-20 ml. procaine hidrochloride yapılarak detorsione edilebilir. (1) Ancak bu olgu başvurduğunda 4 gün geçmişti ve gangrene olmuştu. Literatüre uygun olarak sol testis saat yelkovanının tersi istikametine dönmüştü. (1,3) Aksi istikamete 720° döndürülerek 10'beklenilmesine rağmen, renkte bir düzelme olmayınca orkiektomi yapıldı.

Ayrıca 1 yaşın altında inmemiş testiste torsion, kaynaklarda rastlanılmamıştır.



SONUÇ

Prepubertal dönemde testis torsionu olmasına rağmen, inmemiş testisli ve 1 yaşın altındaki çocuklarda ilmi kaynaklarda rastlanılmamasına karşın, tarafımızdan bir olguda müşahade edilmiştir.

ÖZET

Nadir görülen 11 aylık inmemiş torsione testisli bir olgu taktim edildi, konu kısaca tartışıldı.

SUMMARY

An elevenMonths old, rare case with retensive torsioned testis submitted and discussed briefly.

YARARLANILANKAYNAKLAR

- 1- SMİTH, Donald. R., General Urology, San Francisco, California, pp. 397-398, June, 1972.

- 2- JEFTS, Robert. D.M.D., The Urologic Clinics of North America, Congenital Anomalies of the Lower genitourinary Tract, Volum 5, Nummer 1, pp. 239-242, February 1978.
- 3- CAMPBELL AND HARRISON. M.D. UROLOGY, W.B. Saunders Company, Third Edition, Volum 2, pp. 1632-1644, 1855-1860, 1970.